

HDA y ASPIRINA EN BAJA DOSIS

AAS = 1.1 % Placebo = 0.6% **ES**

Risk of gastrointestinal haemorrhage with long term use of aspirin.

Meta-analysis.. **BMJ 2000; 321;1183-1186 .**

5.6 % (95% CI 2.9-7.2) con respecto a un grupo control.

Risk of upper gastrointestinal bleeding associated with the use of low-dose aspirin. **Amer J Gastroenterol 2000;96:2218-2224**

75 mgs./día RR 2.3 (95% CI 1.2-4.4),

150 mgs./día RR 3.2 (95% CI 1.7-6.5),


300 mgs./día RR 3.9 (95% CI 2.5-6.3).

Prophylactic aspirin and risk of peptic ulcer bleeding. **BMJ 1995;310:827-829**

Aines: factores de riesgo

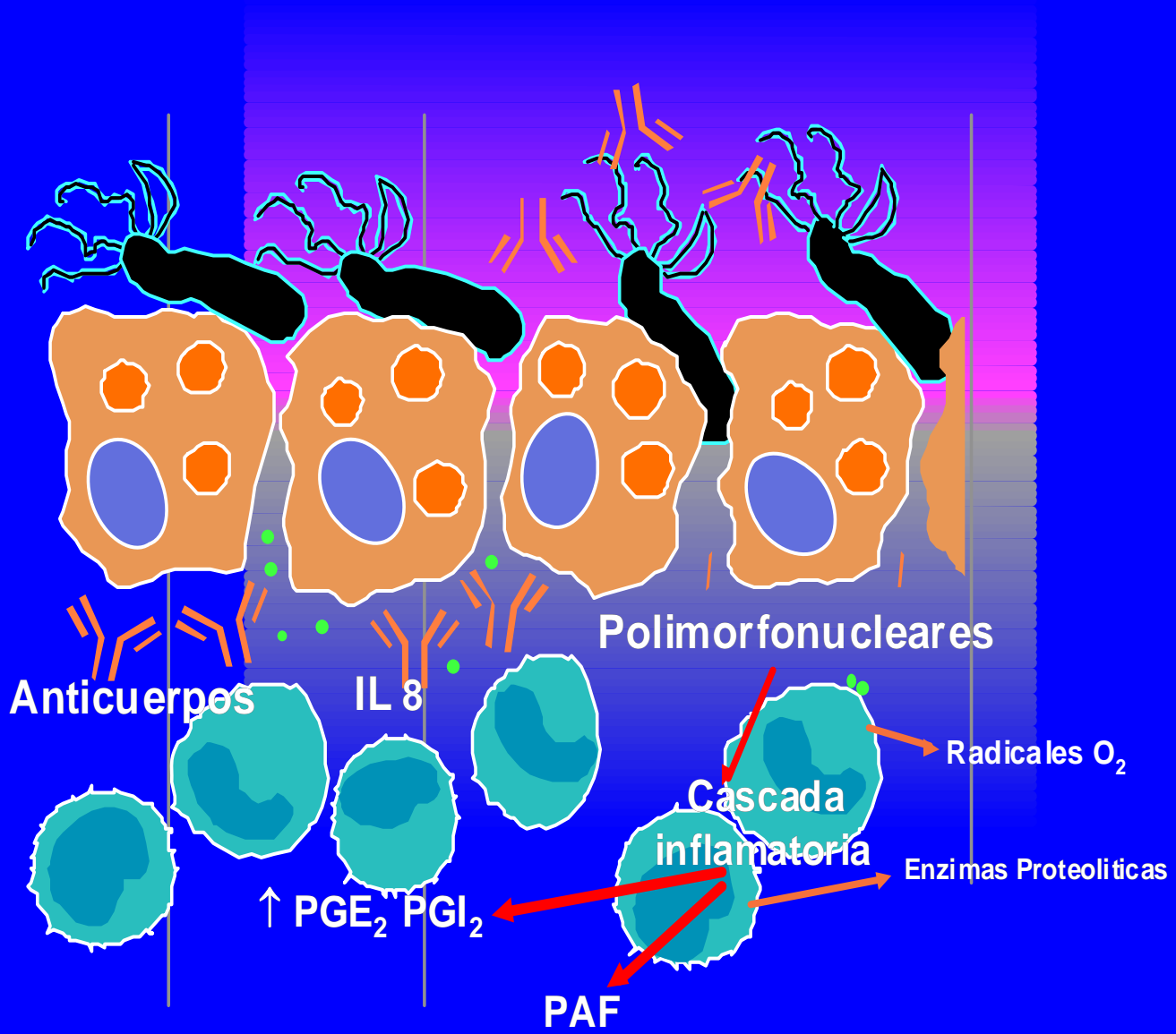
- Antecedentes de úlcera péptica
- Edad mayor de 60 años
- Sexo Fem./Masc.
- Alcohol
- Tabaco
- Uso concomitante:
 - ~ otros AINEs.
 - ~ anticoagulantes
 - ~ corticoides

Riesgo relativo



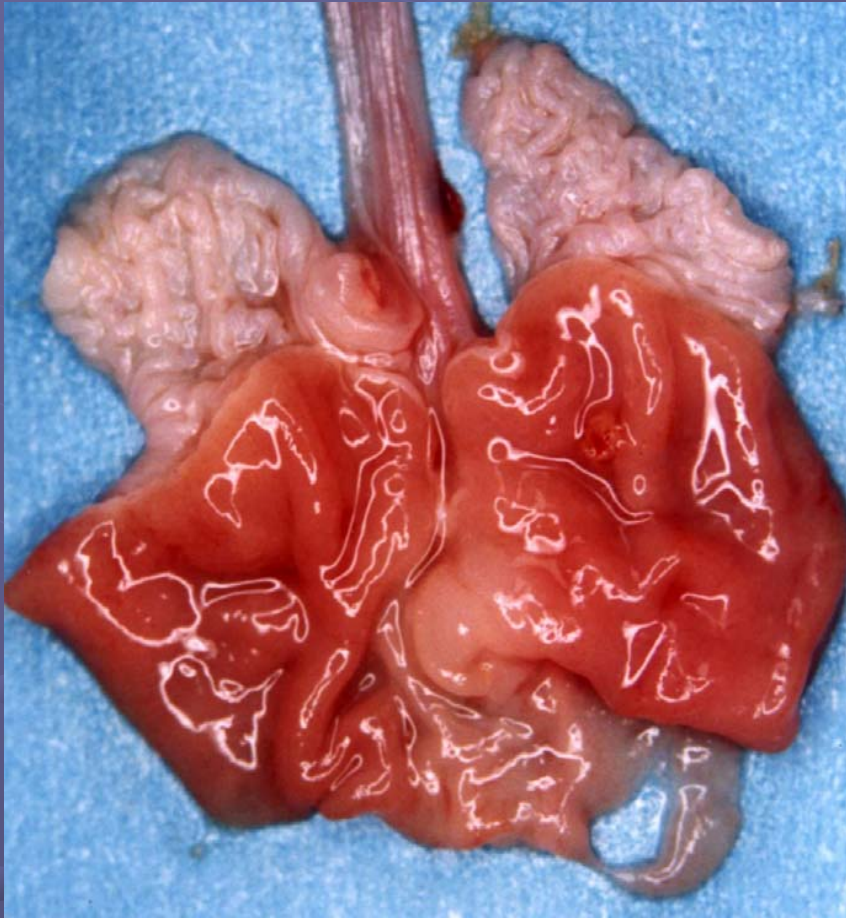
Helicobacter pylori y AINEs



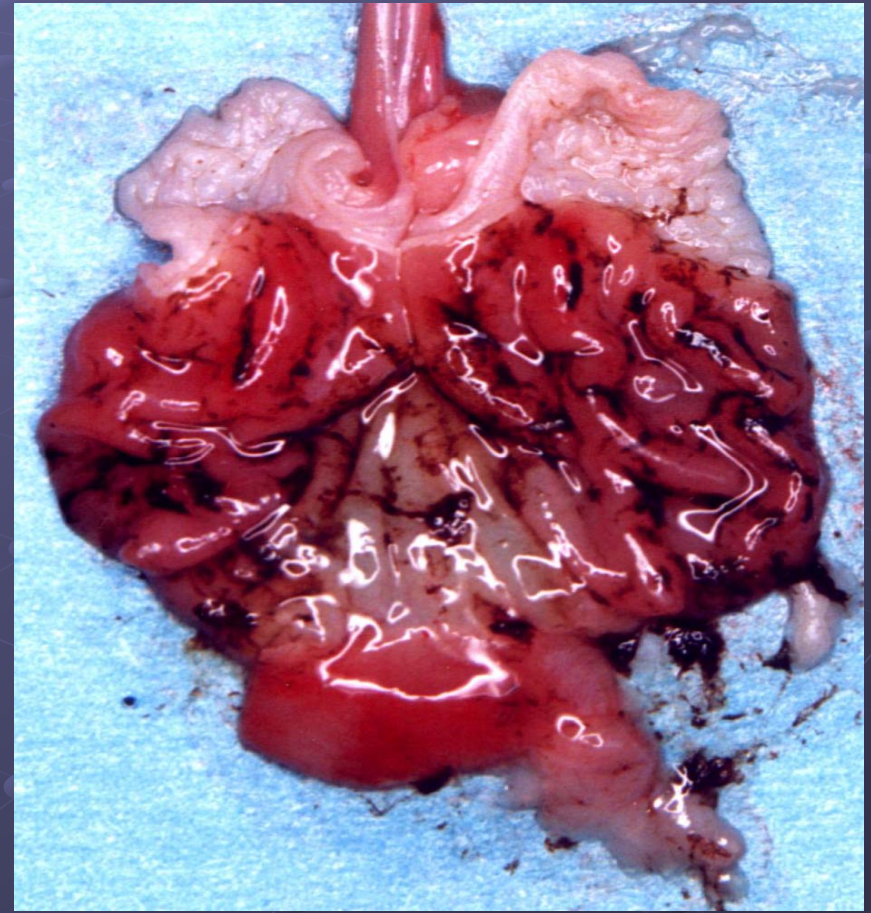


Hp. e Indometacina

Schraier et al.: Acta Gast. Latinoamericana, 2001,31 3:115-121

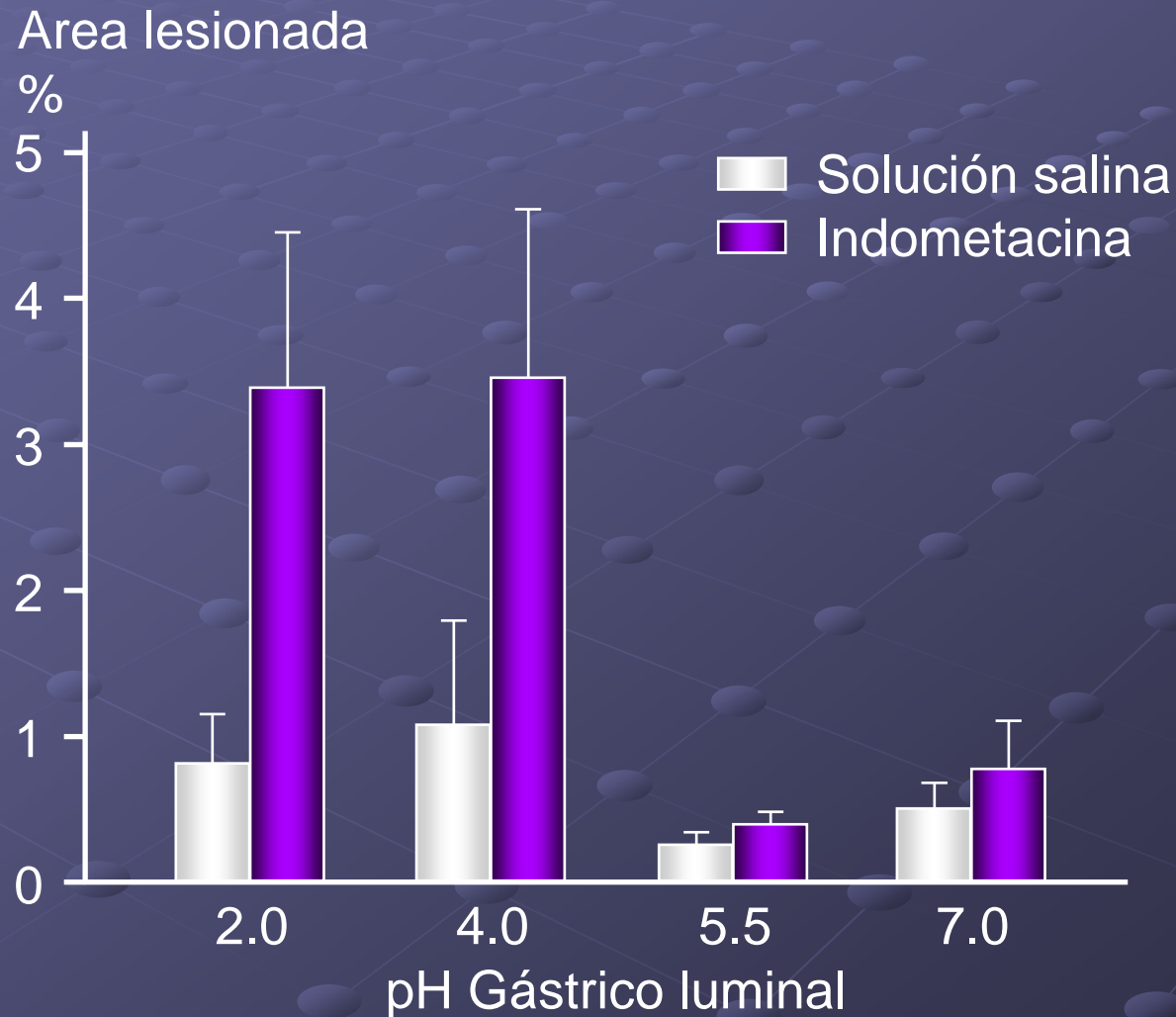


H. Pylori +



H. Pylori -

La magnitud de las lesiones por AINEs es pH dependiente



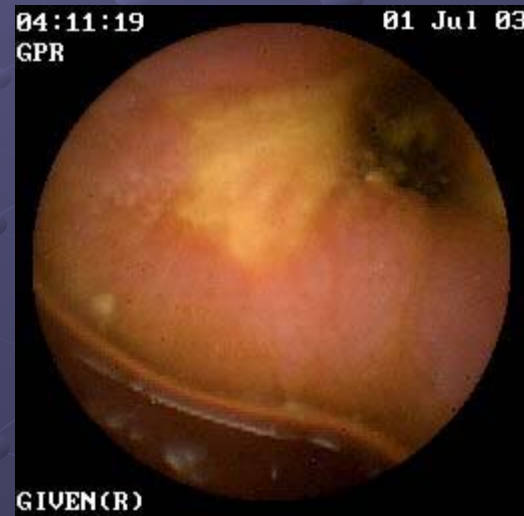Trabajo	No de pacientes	Omeprazol dosis	Otras Drogas dosis	Duración semanas
OMNIUM	935	20 Mg.	Misoprostol 200 µg	4/8
ASTRONAUT	541	20 Mg.	Ranitidina 150 Mg.	4/8


OMNIUM = Omeprazole vs Misoprostol for NSAID-Induced Ulcer Management
 ASTRONAUT = Acid Suppression Trial: Ranitidine vs Omeprazole for NSAID-Associated Ulcer Treatment



Lesiones de Intestino Delgado

- Inflamación
- Ulceraciones
- Erosiones
- Perforación
- Estenosis





Ingesta de AINEs
Úlceras de Intestino Delgado

8.4 %

21/249

S/ Ingesta de AINEs
Úlceras de Intestino Delgado

0.6 %

3/464

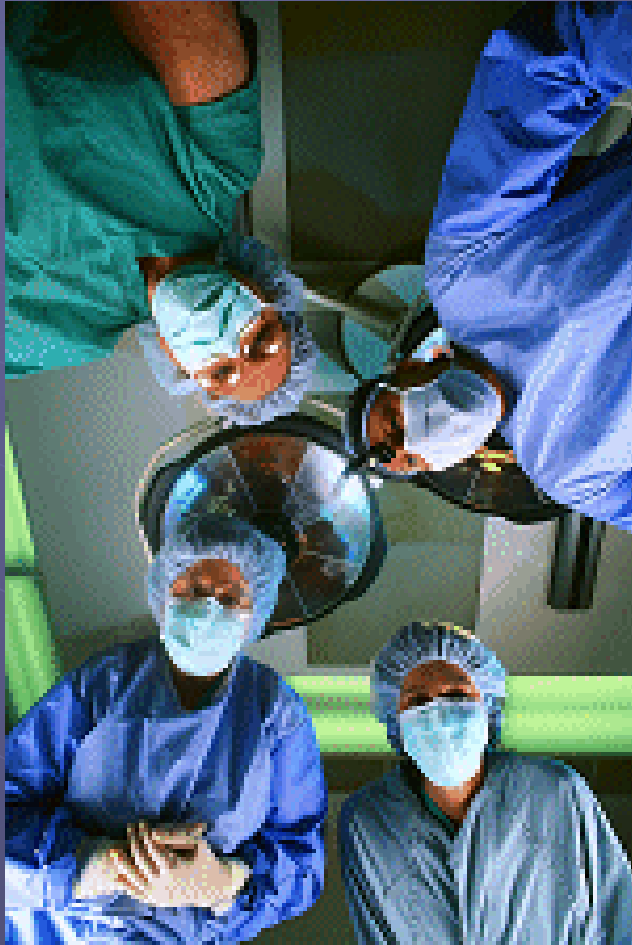AINEs + Anemia



41 %

Ulceras / Erosiones
Intestinales

Morris AJ, MacKenzie JF. Gut 1992;

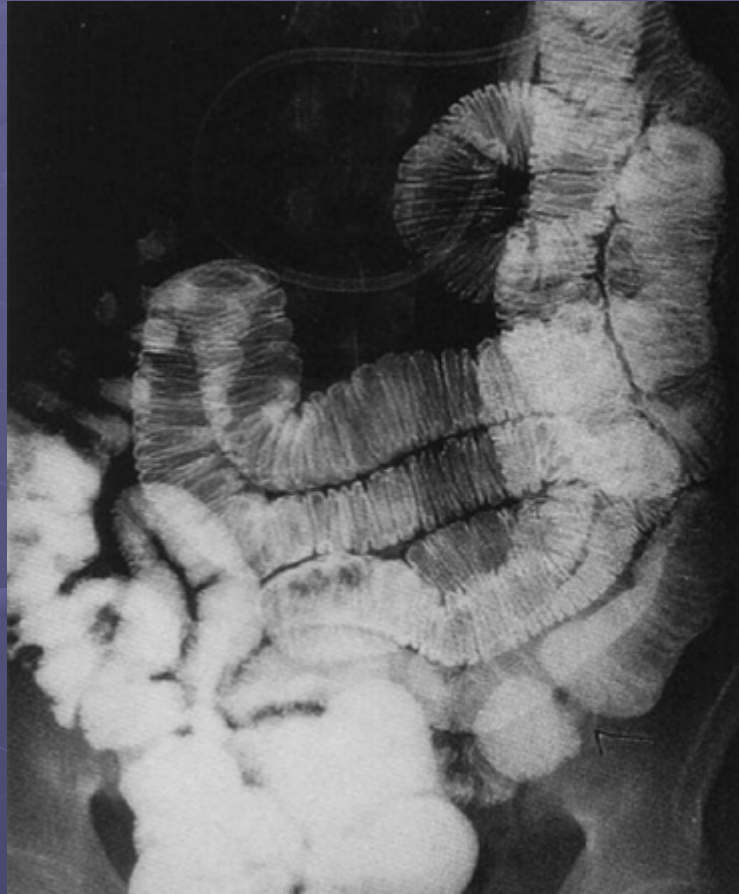

Perforación Intestinal:

Ingesta de AINEs

56 %

Langman MJ, Morgan L, Worrall A, et al..
BMJ 1985; 290:347—349.



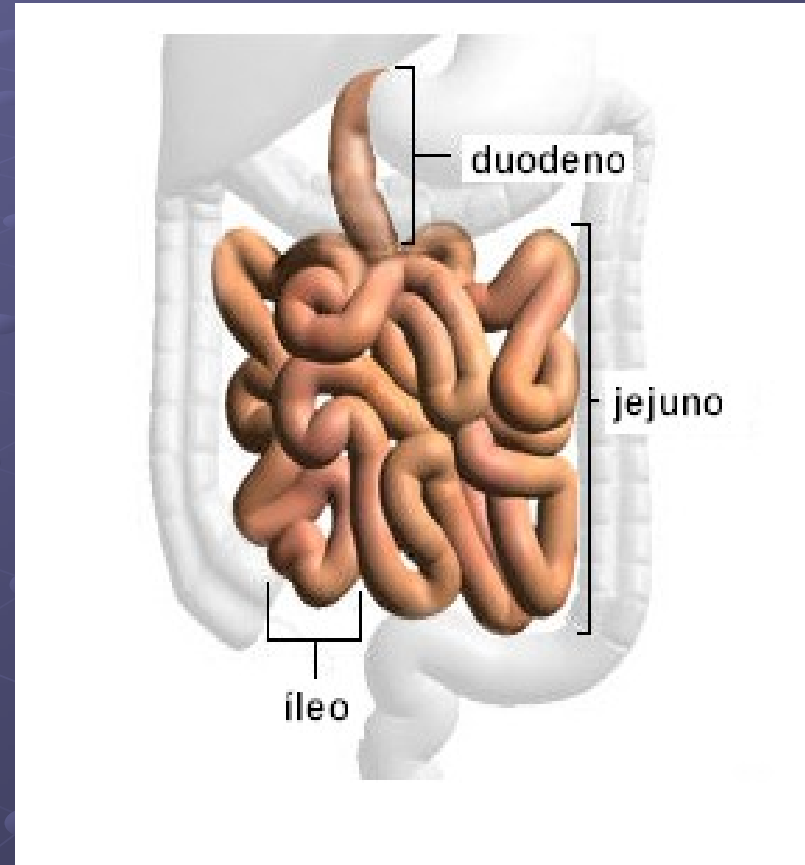
Gargot D, d'Alteroche L, Desbazeille F, et al. Am J Gastroenterol 1995; 90:2035—2038.

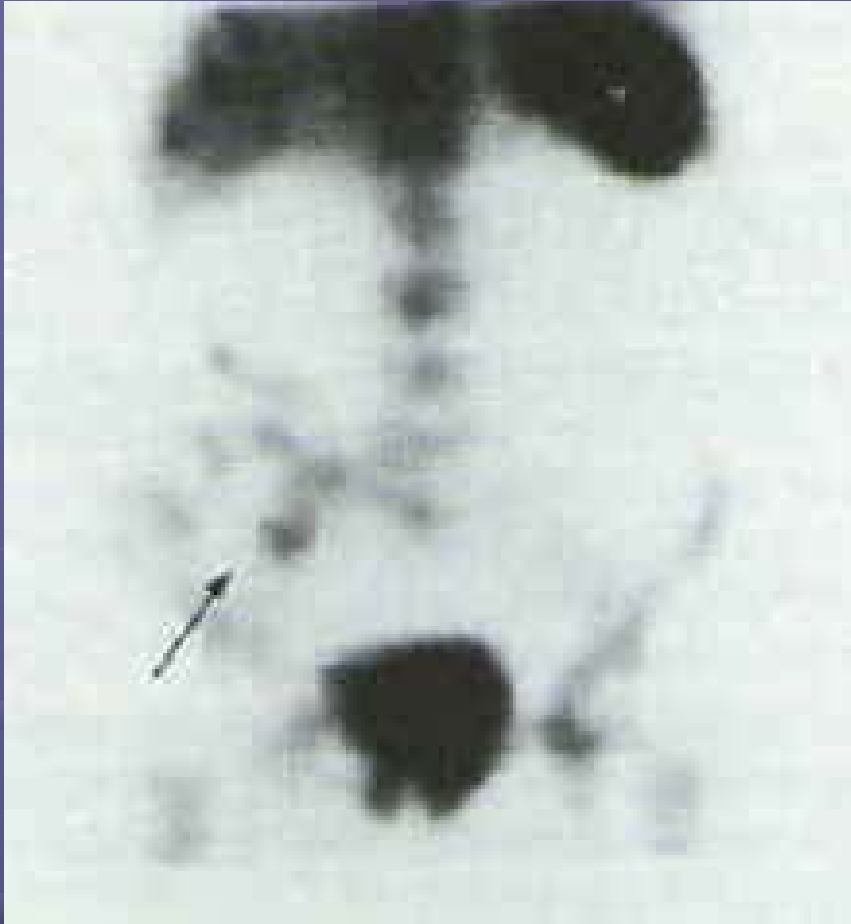
AINES e Intestino Delgado

40-70% de tomadores
crónicos de AINEs
padecen una
Enteropatía
asintomática

(pérdidas de proteínas y de
sangre de bajo grado)

Bjarnason I, Gastroenterology
1993; 104: 1832-47





- 70% de tomadores crónicos de AINEs presentan evidencias centellográficas de Inflamación Intestinal

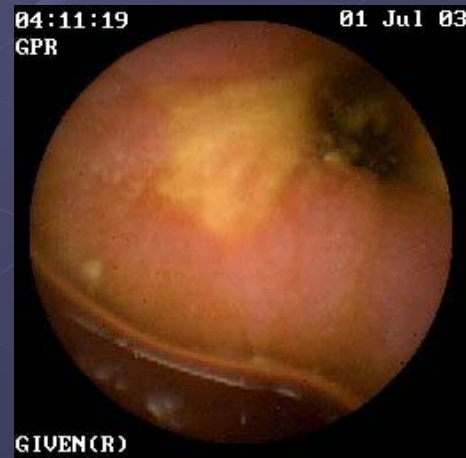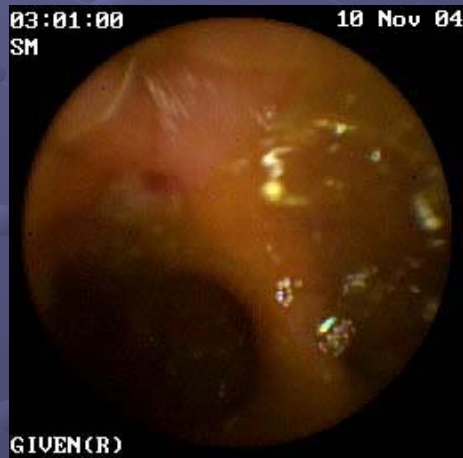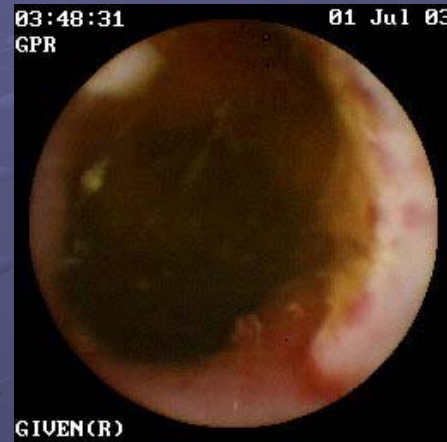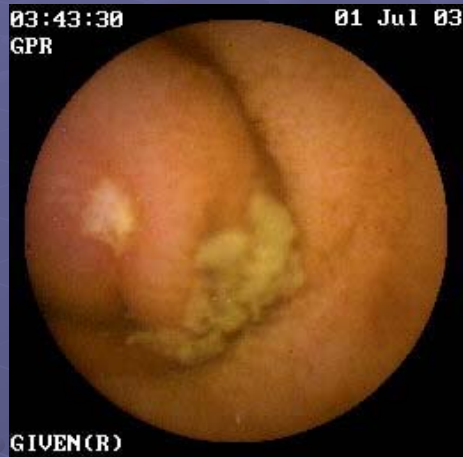- > 16 meses

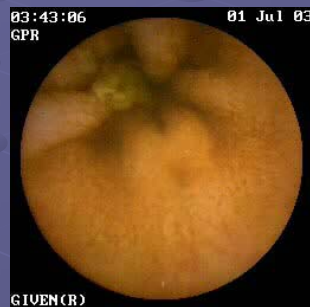Bjarnason I, Smethurst P, Price A, et al..
Gut 1992; 33:1204—1208.

Fortun, Paul James; Hawkey, Christopher John
Current Opinion in Gastroenterology. 21(2):169-175, March 2005.



Lesiones por AINEs

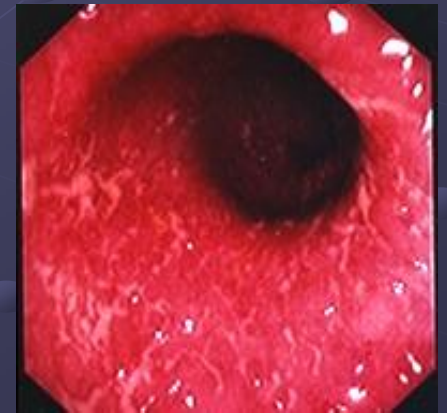
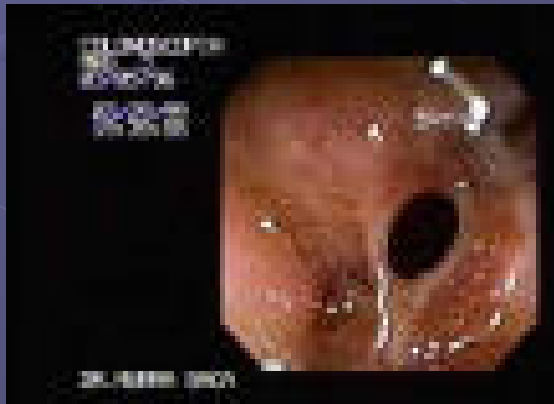



01 /2005	Graham DY, Opekun AR, Willingham FF, Qureshi WA	Visible Small Intestinal Mucosal Injury in Chronic NSAID Users	Clinical Gastro & Hepatol 2005;3:55-59
09 /2004	Keroack M	Video Capsule Endoscopy	Curr Opin Gastroenterol 2004 Sep;20 (5):474-81
11 /2004	Valle J, Morillas J, Perez Grueso M, Carrobles J, Martinez Potenciano J.	Ileal Ulcers in a Long- Distance Runner Diagnosed by Capsule Endoscopy	Rev. Esp. Enferm Dig.2004 Nov; 96 (11):801-802
11 /2004	Manetas M, O'loughlin C, Kelemen K, Barkin JS	Multiple Small-Bowel Diaphragms: A Cause of Obscure GI Bleeding Diagnosed by Capsule Endoscopy.	Gastrointest. Endosc. 2004 Nov;60 (5):848-51
09 /2004	Yousfi MM, De Petris G, Leighton JA, Sharma VK, Pockaj BA, Jaroszewski DE, Heigh RI, Ramzan NN, Fleischer DE.	Diaphragm Disease After use of Nonsteroidal Anti- inflammatory Agents:First Report of Diagnosis With Capsule Endoscopy	J Clin Gastroenterol.200 Sep;38 (8):686-91.
04 /2004	Kastin DA, Buchman AL, Barrett T, Halverson A, Wallin A.	Strictures From Crohn's Disease Diagnosed by Video Capsule Endoscopy.	J Clin Gastroenterol. 2004 Apr;38 (4):346-349.
01 /2004	Chutkan R, Toubia N.	Effect of nonsteroidal anti- inflammatory drugs on the gastrointestinal tract: diagnosis by wireless capsule endoscopy	Gastrointest Endosc Clin N Am. 2004 Jan;14(1):67- 85

Efectos de AINEs sobre el Colon “normal”

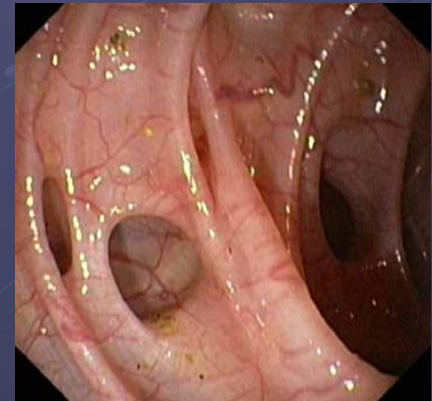
- Colitis inespecífica ó microscópica
- Ulceraciones
- Estenosis en “diafragma”.
- Proctitis, ulceraciones ó estenosis rectales.



Efectos de AINEs sobre el Colon con Enfermedades pre-existentes

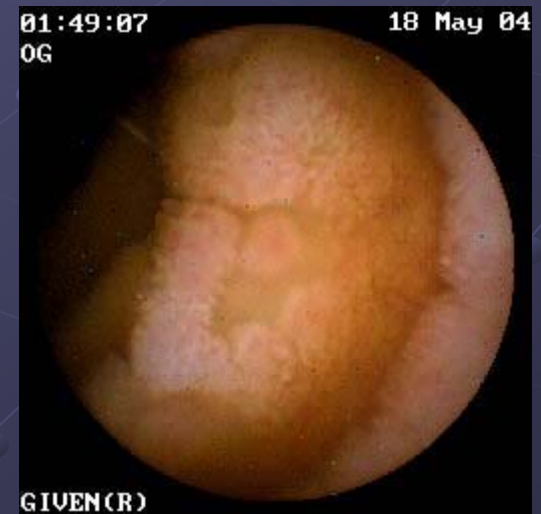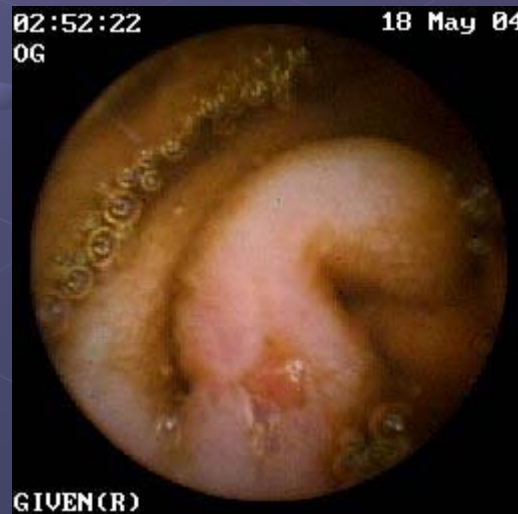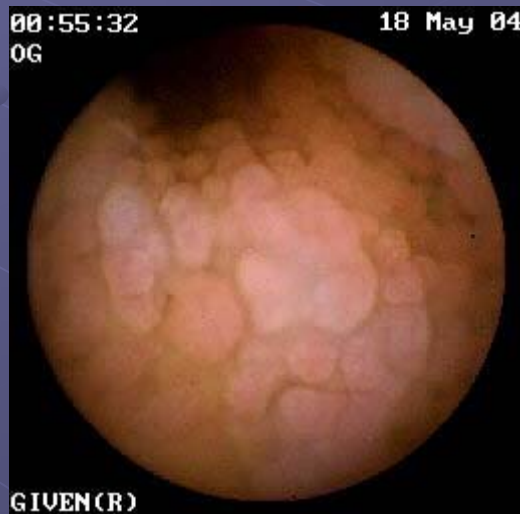● Complicaciones de la enfermedad diverticular:

- Sangrado
- Perforación
- Fistulización



● Enfermedades inflamatorias intestinales:

- Recaídas de cuadros previamente quiescentes
- Desencadenar el inicio de una EEI previamente no conocida





PROFILAXIS DE LAS LESIONES POR AINEs

- Desalentar la automedicación
- Pesquisar población de riesgo
- Indicar terapéuticas kinésicas y de rehabilitación
- Indicar analgésicos diferentes a los AINEs
- Disminuir las dosis a las mínimas efectivas
- Usar bajas dosis de corticoesteroides en lugar de AINEs
- Evitar el uso concomitante de AINEs con corticoides y con anticoagulantes.
- Usar terapia preventiva:
Misoprostol, IBP

