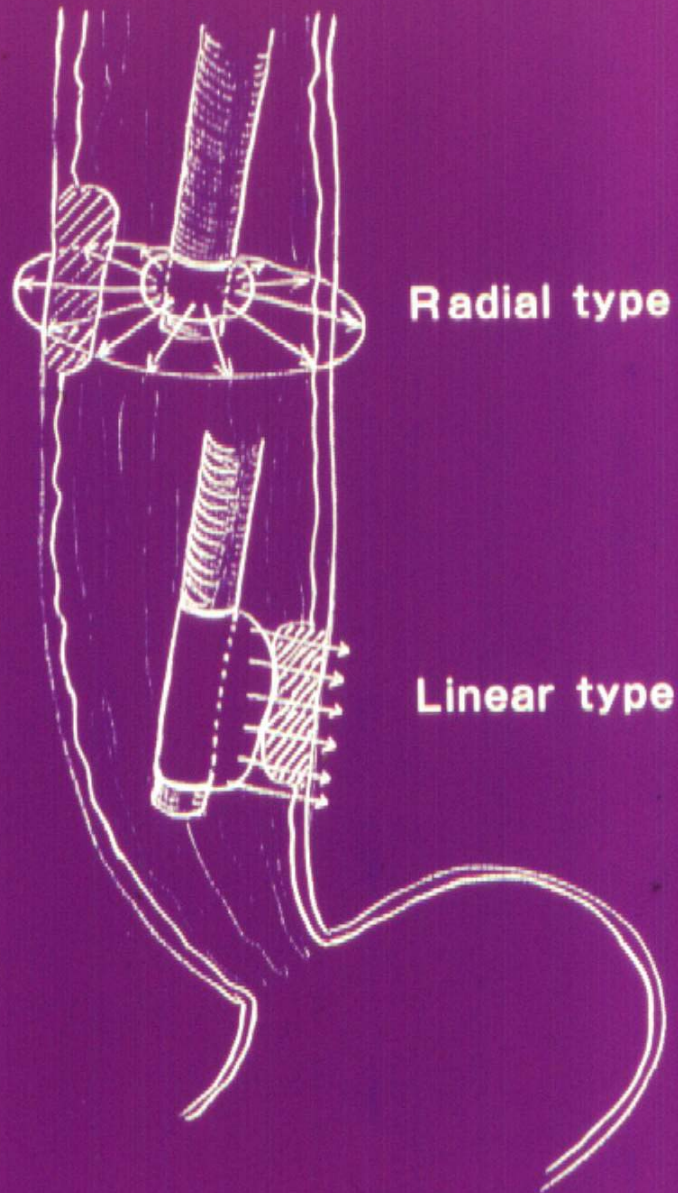


**Valor predictivo de la estadificación
por Ecoendoscopia del Malt
Gástrico, pre tratamiento
erradicatorio del H. Pylori.**

Dr. Marcelo Ghigliani

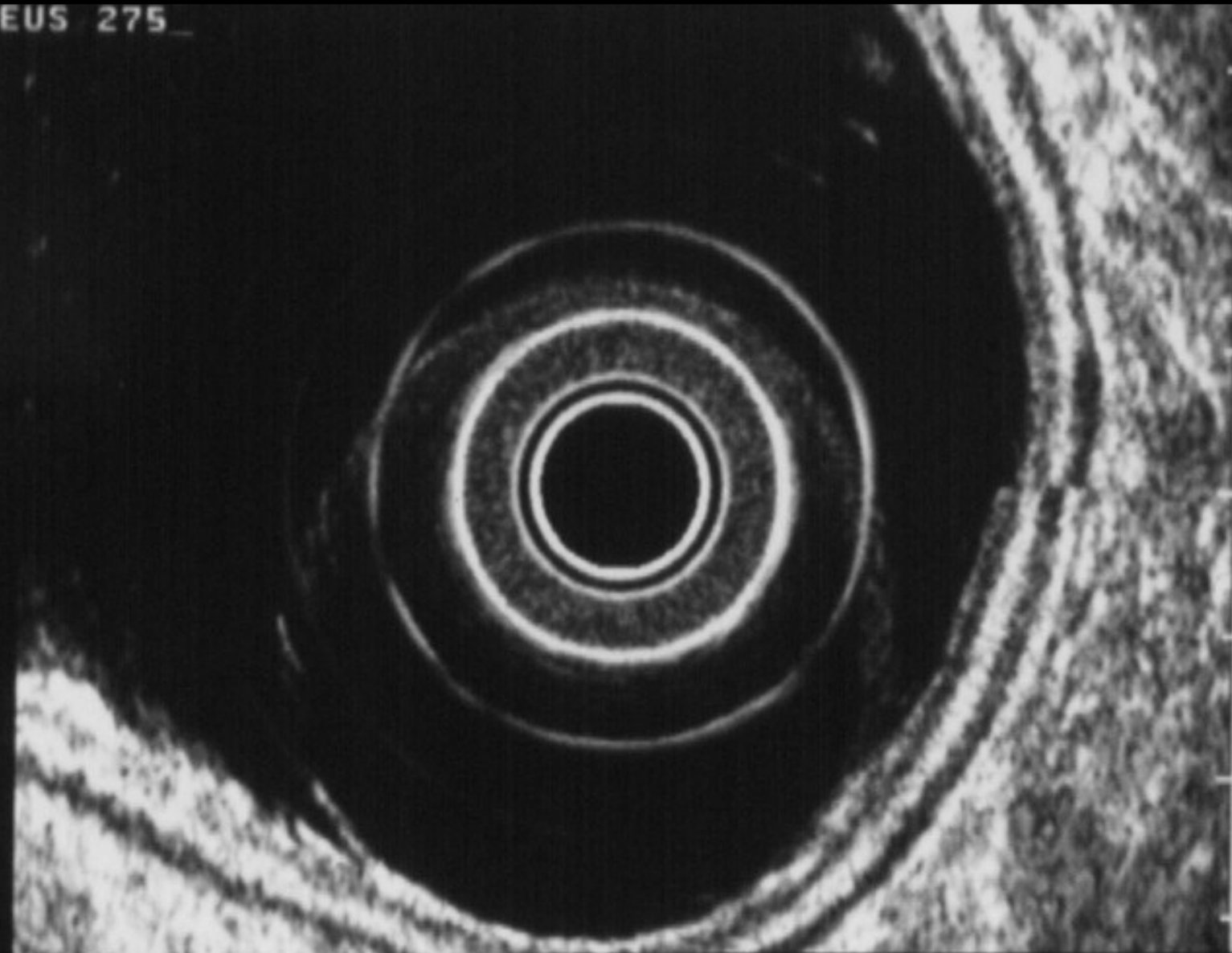


Radial, Linear type の走査法の差

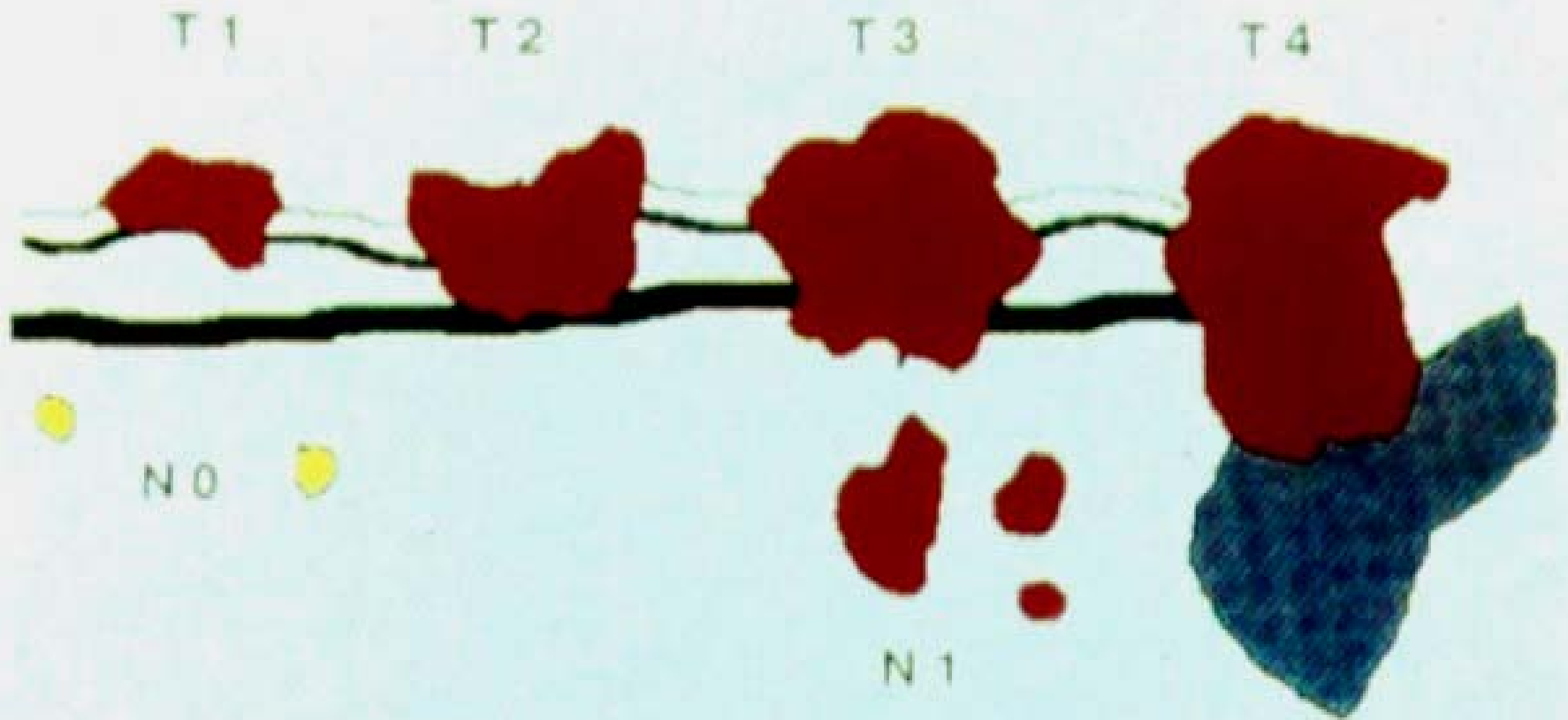


10.11.95
09:25:22

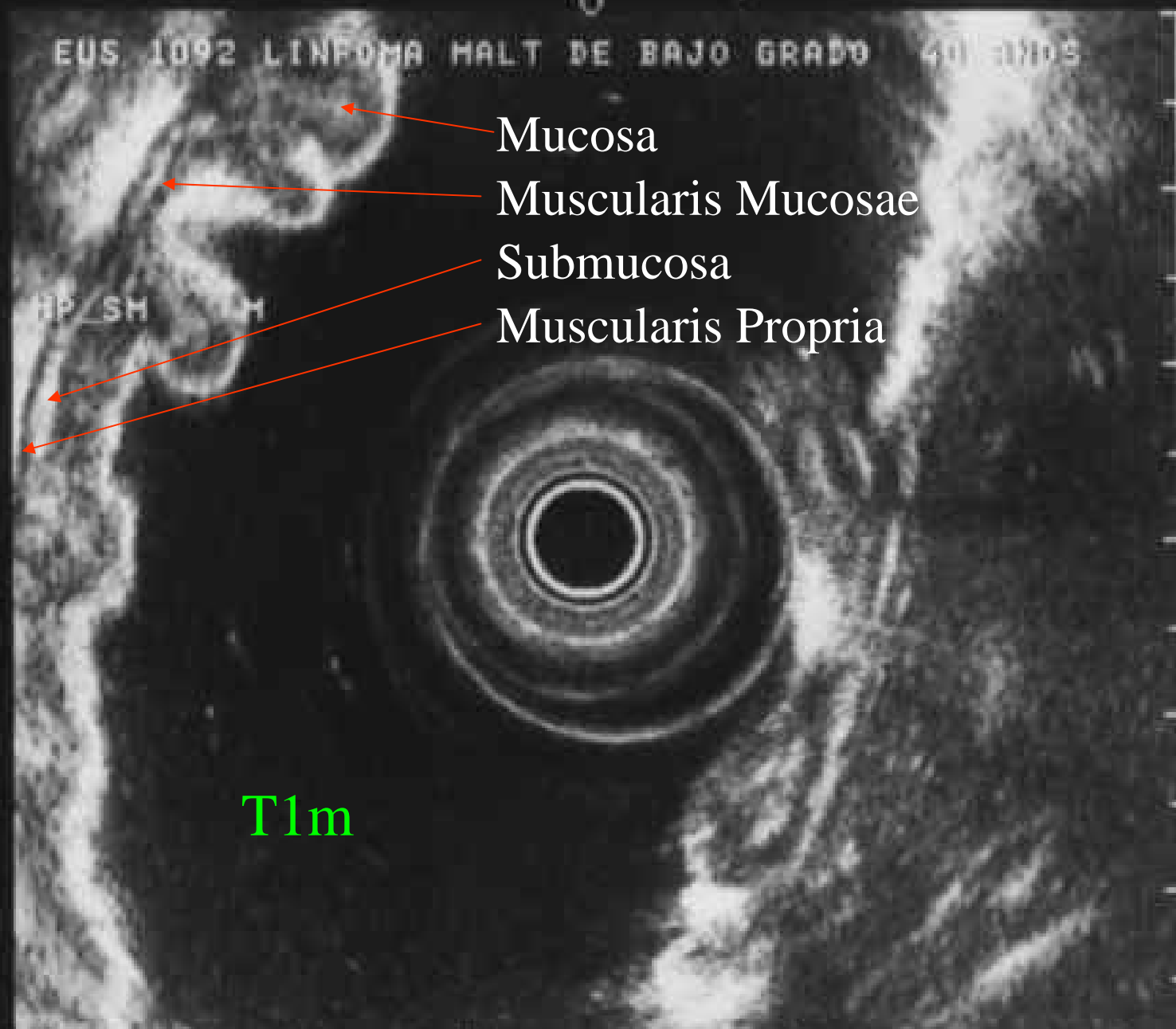
EUS 275



FRQ: 12MHz
RNG: 4cm
GAIN: 87
CONT: 4
AGC: OFF



EUS 1092 LINFOOMA HALT DE BAJO GRADO 40 AÑOS



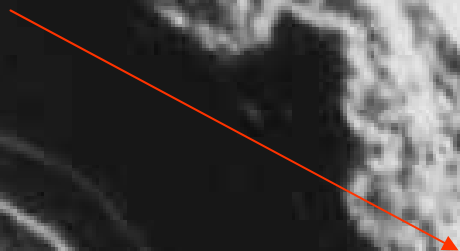
- Mucosa
- Muscularis Mucosae
- Submucosa
- Muscularis Propria

FRQ: 12MHz
RNG: 6cm
GAIN: 90
CONT: 6
AGC: OFF

T1m

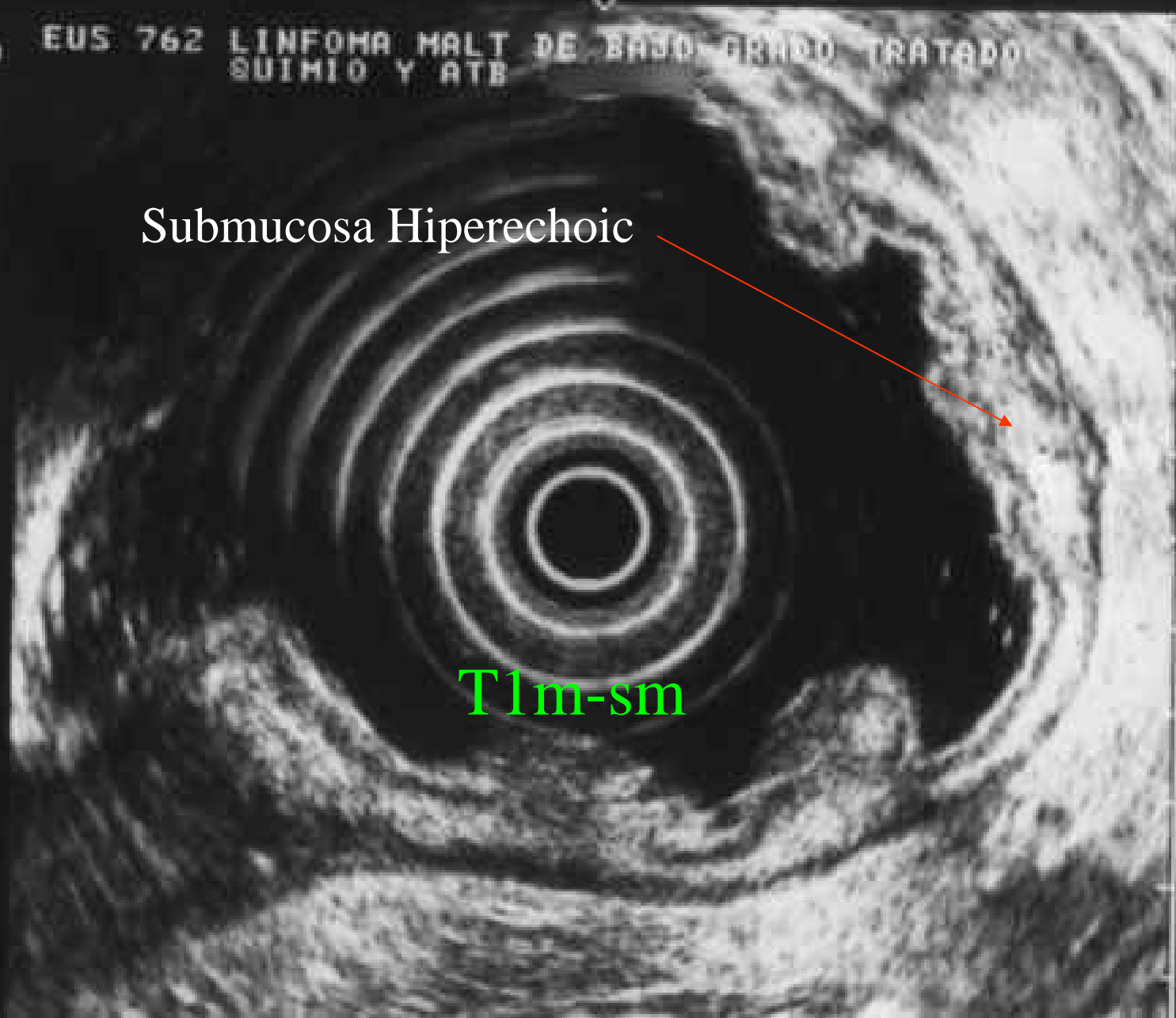
EUS 762 LINFOMA MALT DE BAZO GRANDE TRATADO
SUIHIO Y ATB

Submucosa Hiperechoic



T1m-sm

FREQ: 7.5MHz
RNG: 6cm
GAIN: 78
CONT: 4
AGC: OFF



EUS 949 CUERPO MEDIO CONVERGENCIA DE PLIEGUES. MALT DE BAJO GRADO

HP

Mucosa

Submucosa

Muscularis Mucosae

T2 N0

FRQ: 12MHz
RNG: 4cm
GAIN: 84
CONT: 3
AGC: OFF

DISTANCE
+: 00.8cm

FRE 12MHz
PNG 4cm
GAIN 90
CONT 5
ABC OFF

Peritoneum

Serosa

Mucosa

Submucosa

Muscularis Propia

T3



EUS 564 ULCERA DE ANIRO. PROBABLE LINFOMA. NO
TIENE RESULTADO DE BK NI TC.

T4

Hígado

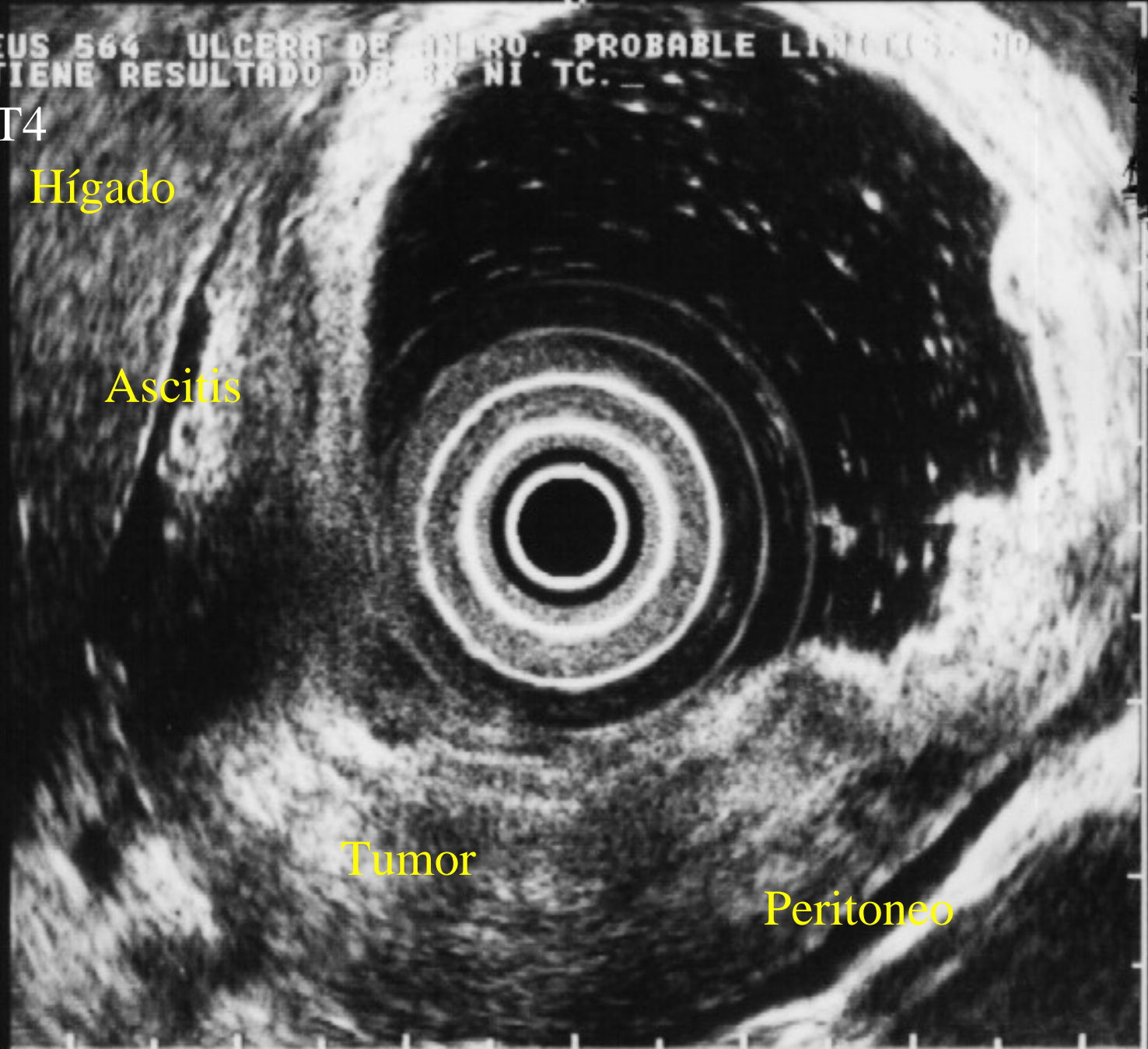
Ascitis

Tumor

Peritoneo

FRQ: 7.5MHz
RNG: 6cm
GAIN: 81
CONT: 4
AGC: OFF

DIR: NOR



**La Ultrasonografía
endoscópica es la
metodología electiva para la
estadificación del T y el N en
el Malt gástrico.**

No invasiva y precisa.

La EUS define claramente el compromiso en profundidad (T) del Malt y eventualmente aclara por biopsia la naturaleza de las adenopatías, pues la sola presencia de las mismas no descartaría el tratamiento radicatorio.

La erradicación del H.P. induce la remisión completa en el 93% de los Malt con compromiso sólo mucoso (Nakamura et al.), y del 23% si compromete la muscular propia.

La EUS es una invaluable herramienta para la estadificación pre-tratamiento.

No existe esquema de valor predictivo con consenso internacional independiente de la histología (alto o bajo grado).

Sackman et. al.

La clasificación de Ann Harbor modificada no es un elemento de identificación pronóstica certera, pues no distingue la naturaleza de las adenopatías.

**MUCHAS GRACIAS
POR SU ATENCIÓN**

